

Behandeling van een decubitus wond aan de stuit met ActiMaris® Forte wondirrigatie oplossing i.c.m. negatieve druk therapie.



+ Voorgeschiedenis

Patiënt, 52 jaar

Mw. is 52 jaar en ligt opgenomen in het ziekenhuis na langdurig thuis op de grond te hebben gelegen na een val.

Zij woont zelfstandig, onder begeleiding, in een woning op het terrein van een psychiatrisch centrum. Mw. is bekend met DM type 2, morbide obesitas en heeft decompensatio cordis. Ten gevolge van de val heeft zij multipole locaties/plekken decubitus.

In het ziekenhuis krijgt zij onder begeleiding van een diëtist energie- en eiwitverrijkt natrium beperkt diabetes dieet.

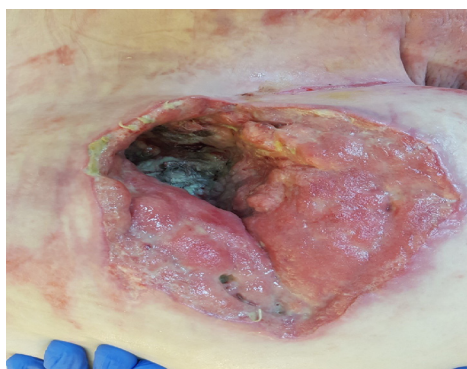A : decubitus cat. IV

L : Sacrum

T : 2 november 2020 opname ziekenhuis. Operaties 5-11, 11-11, 24-11 en 7-12.

I : 12.5x15x7cm en ondermijning van 8 cm (14-12-2020)

S : DM type 2, obesitas, DC en immobiliteit



11-12-2020 Gestart met ActiMaris® en NDT.

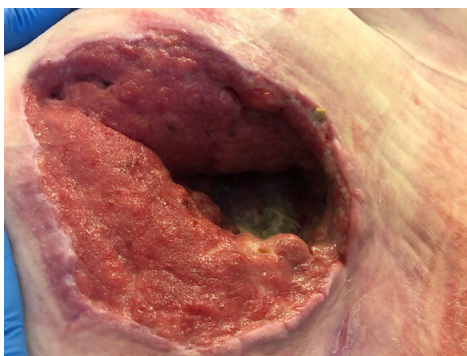(kleine pauze van 1 dag (iv.m. koorts)). Op 14-12 opnieuw gestart

T In de diepte op het sacrum a-vitaal weefsel (necrose). overige vitaal granulerend.

I Nee

M Vochtig, bloederig

E Ondermijning aanwezig



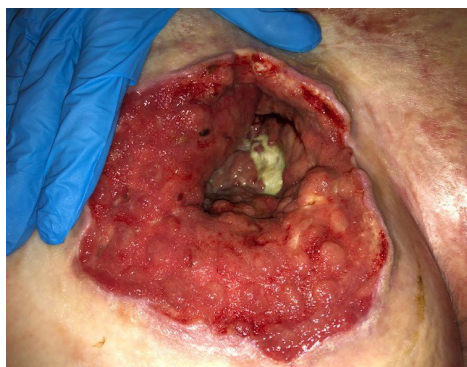
24-12-2020

T Vitaal, in de diepte op sacrum a-vitaal weefsel. Afmeting: 14x10,5x7cm en ondermijning van 9cm.

I Nee

M iets troebel, heldere spoelvoestof terug bij spoelen

E Vitaal



29-12-2020

T Vitaal, in de diepte op het sacrum afnemend a-vitaal weefsel. **Afmeting afgenomen naar: 10x7x4cm en ondermijning van 9cm.**

I Nee

M iets troebel, heldere spoelvoestof terug bij spoelen

E Vitaal