

Forse hematoomvorming bij gebruik eliquis bij AF en pacemaker.

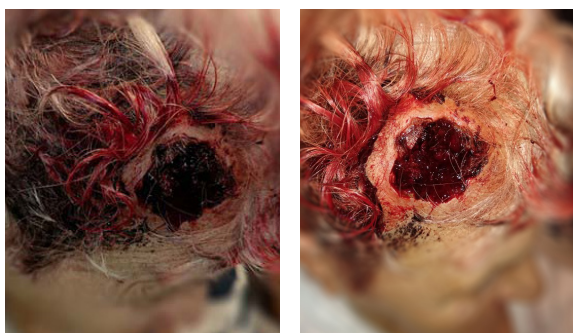
Jochem Schepers
Wondverpleegkundige
Brabant Zorg



+ Voorgeschiedenis

Patiënt 93 jaar

Gevallen op hoofd op 2 november.
Gevorderd dementieel syndroom.
Forse hematoomvorming bij gebruik eliquis bij AF en pacemaker.
Eliquis is aantal dagen gestopt.



30 november begint hematoom spontaan te ontlasten.

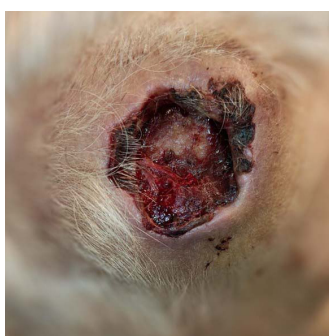Hematoom uitgeruimd en zeer veel bloedstolsels verwijderd.
Wond uitgebreid gespoeld.

Wond 3,6cm diameter na uitruimen, met 5cm ondermijning richting oor.
Wond opgevuld met ActiMaris wondgel en afgedekt met absorberend verband.
Wondzorg 1x daags.

01 december

Wond 3,6cm diameter na uitruimen, met 5cm ondermijning richting oor.
Wond opgevuld met ActiMaris wondgel en afgedekt met absorberend verband.
Wondzorg 1x daags.

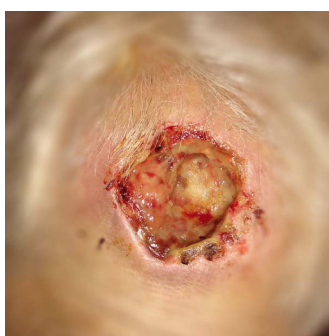- T** 50% rood, 10% geel, 40% zwart (3,6cm diameter)
- I** Geen tekenen van infectie
- M** Vochtig
- E** Verheven wondranden, ondermijning 5cm richting oor



03 december

Weefselgroei vanuit wondranden, behandeling met ActiMaris wondgel blijven toepassen. Wond heeft dagelijkse verzorging nodig, omdat verband niet altijd goed blijft zitten, omdat mevrouw er regelmatig aan zit met haar handen.

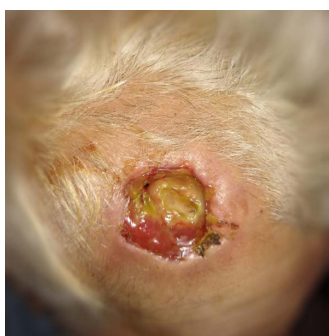- T** 50% rood, 50% geel (3,6cm diameter)
- I** Geen tekenen van infectie
- M** Vochtig
- E** Verheven wondranden, ondermijning 2cm richting oor
Schedel zichtbaar, echter mooi vochtig.

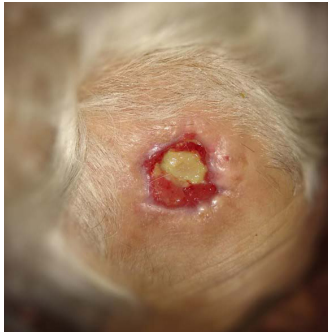

08 december

Duidelijk afname van oppervlakte wond! Weefselgroei over schedel.

- T** 50% rood, 50% geel (2,9cm diameter)
- I** Geen tekenen van infectie
- M** Vochtig
- E** Verheven wondranden, ondermijning richting oor niet meer aanwezig
Schedel zichtbaar, echter mooi vochtig.

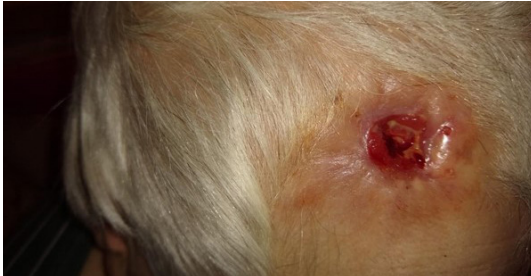



17 december

Schedel raakt steeds verder overgroeid met weefsel vanuit wondranden, vitaal granulatie weefsel vanuit wondranden.

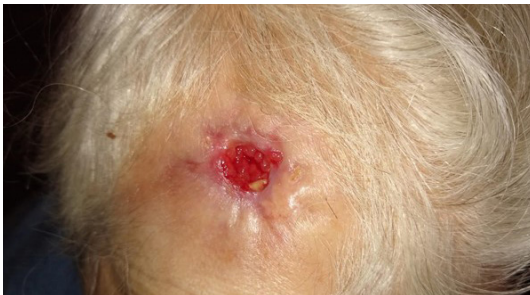- T** 50% rood, 50% geel (2,3cm diameter)
- I** Geen tekenen van infectie
- M** Vochtig
- E** Epithialisatie vanuit wondranden
Geen direct botcontact meer naar schedel.



24 december

Wond oppervlakte afgenomen tot 1,6cm. Nog wat diepte zichtbaar, echter neemt diepte steeds verder af.

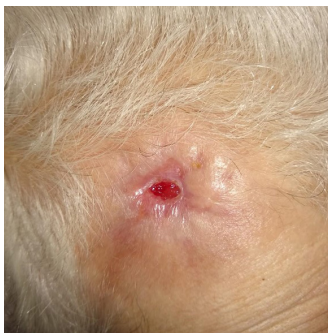- T** 90% rood, 10% geel (1,6cm diameter)
- I** Geen tekenen van infectie
- M** Vochtig
- E** Epithialisatie vanuit wondranden



29 december

Steeds meer epitheel vorming vanuit wondranden, wond wordt oppervlakkig. Wond wordt nog steeds dagelijks verzorgd met ActiMaris wondgel. Diameter 1,5cm.

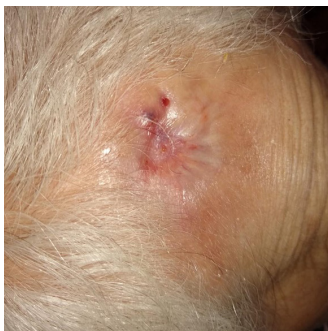- T** 90% rood, 10% geel (1,5 cm diameter)
- I** Geen tekenen van infectie
- M** Vochtig
- E** Epithialisatie vanuit wondranden



06 januari

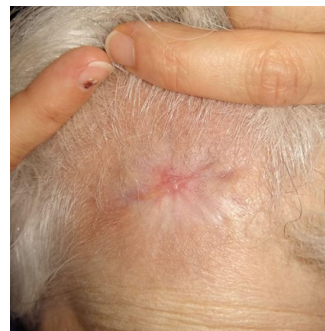Wondbehandeling naar 3x per week.
ActiMaris wondgel aanbrengen.
Afdekken met siliconengaas en non woven gaas.

- T** 100% rood, (0,6x0,3cm)
- I** Geen tekenen van infectie
- M** Vochtig
- E** Epithialisatie vanuit wondranden



12 januari

Wond is gesloten! Wondzorg stop.



8 februari

Litteken mooi aan het herstellen, nog minimaal zichtbaar.