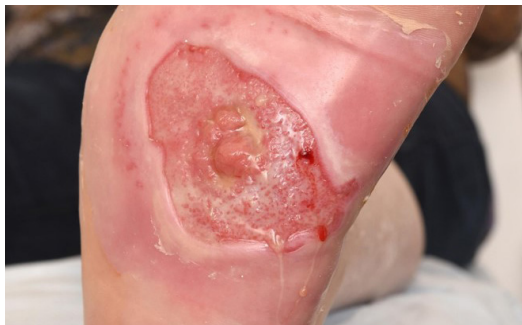

# Acute Charcot voet rechts met lekkende wond

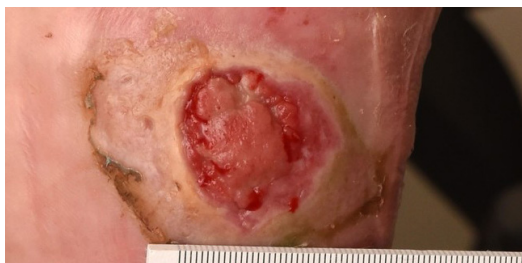
## + Voorgeschiedenis

Vrouw sinds 2017 diabetes Type 2. Slecht regulatie. "Gecomplieerd" polyneuropathie. 18 Maart Myocardinfarct. Revalidatietraject. Sinds maart 18, oedemateus, rood, warm been links. Behandeld met diuretica, antibiotica, zonder resultaat. 15 Oktober 2018 sinds 2 weken lekkende wond. X-Ray voet ingezakt voetgewelf.



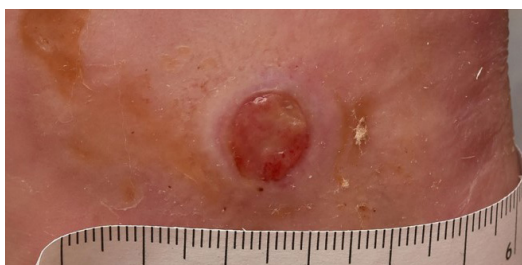### Na 2 weken

- T** Hyper granulatie
- I** Geen
- M** Exudaat blijft
- E** Minder verweekt



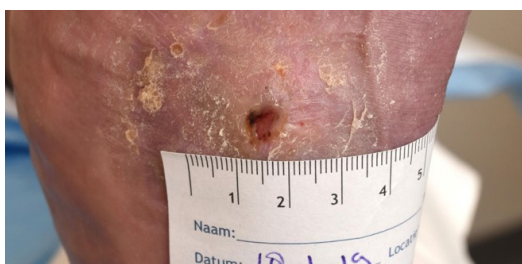### Na 5 weken

- T** Hyper granulatie
- I** Geen
- M** Exudaat matig
- E** Fraai epiteel weefsel



### Na 8 weken

- T** Hyper granulatie
- I** Geen
- M** Exudaat minimaal
- E** Fraai epiteel weefsel



### Na 10 weken

- T** Wond bijna volledig dicht
- I** Geen
- M** Exudaat matig
- E** Bijna volledig geepitaliseerd