

# Behandeling van een decubitus wond categorie 4 met ActiMaris® Forte.

Jochem Schepers  
Wondverpleegkundige  
Brabant Zorg

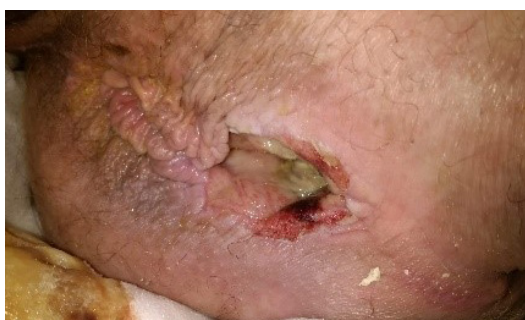

## + Voorgeschiedenis

Patiënt, 85 jaar

Dhr. heeft sinds april 2019 een wond op de stuit. Dhr. is opgenomen geweest in het ziekenhuis i.v.m. een pneumosepsis, tijdens een ziekenhuisopname gedurende 1 maand is decubitus ontstaan. De wond op de stuit zit op 0,5cm van de anus/rectumprolaps. Dhr. is regelmatig incontinent van ontlasting. Wisselende consistentie. Hierdoor komt er regelmatig ontlasting in de wond.

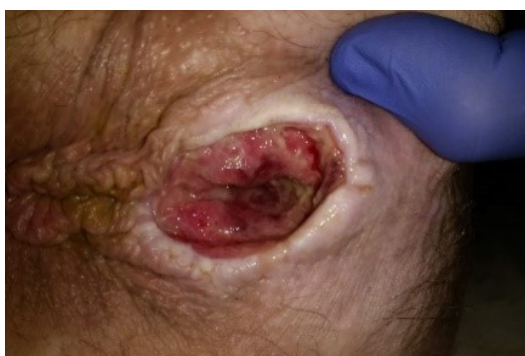Relevant onderliggend lijden uit voorgeschiedenis:  
COPD, DM Type 2, Coloncarcinoom waarvoor hemicolectomie, hierdoor incontinent. Rectum prolaps.



### 24-05-2019 start met Eusol

- T** 10% rood, 80% geel, 10% zwart
- I** Geen klinische tekenen van infectie aanwezig
- M** Matig exsudaat aanwezig
- E** Ondermijnde wondranden

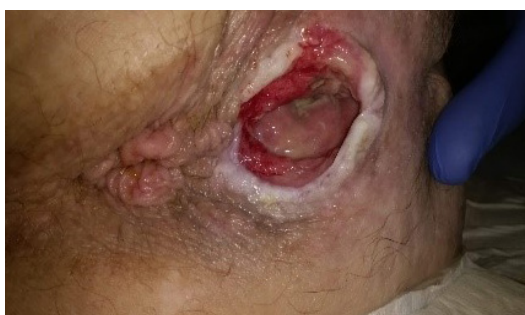Daarnaast inzet AD-matras en betrekken diëtist voor optimale voeding



### 18-06-2019 na 3 weken Eusol

- T** 90% rood, 10% zwart
- I** Geen klinische tekenen van infectie aanwezig
- M** Matig exsudaat aanwezig
- E** Ondermijnde wondranden, lichte maceratie wondranden

Geen pijnklachten, regelmatig contaminatie met ontlasting. Sacrum voelbaar, nog wel beschermd met weefsel. Dhr. wil absoluut niet naar ziekenhuis.



### 24-07-2019 na 8 weken Eusol

- T** 90% rood, 10% zwart
- I** Geen klinische tekenen van infectie aanwezig
- M** Matig exsudaat aanwezig
- E** Maceratie in de ondermijnde wondranden

Sacrum bloot, probe to bone. I.o.m. Huisarts dhr. weten te overtuigen naar chirurg te gaan.

# Behandeling van een decubitus wond categorie 4 met ActiMaris® Forte.

Jochem Schepers  
Wondverpleegkundige  
Brabant Zorg

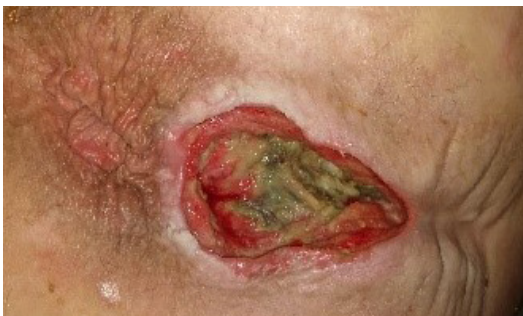

## + Voorgeschiedenis

Patiënt, 85 jaar

### 13-08-2019 Start Negatieve druk therapie vanuit ziekenhuis

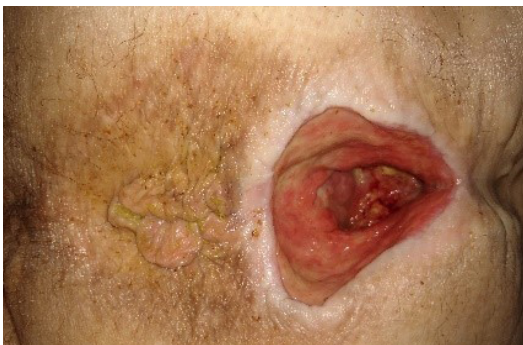Sacrum gedeeltelijk verwijderd door chirurg. Flink debridement, 100% rood en vitaal



### 28-08-2019 na 2 weken negatieve druk therapie

- T** 20% rood, 70% geel, 10% zwart
- I** Geen klinische tekenen van infectie aanwezig
- M** Matig exsudaat aanwezig
- E** Ondermijnde wondranden

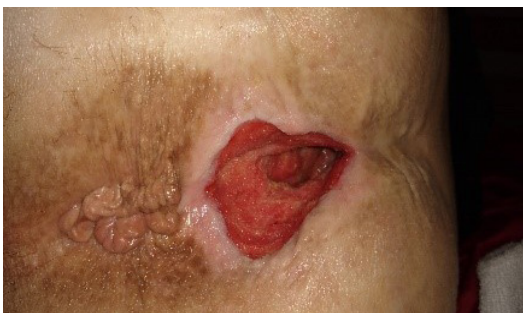Opnieuw necrose in wondbodem. Stop negatieve druk, opnieuw Eusol in wond.



### 25-09-2019 na 5 weken Eusol

- T** 100% rood
- I** Geen klinische tekenen van infectie aanwezig
- M** Matig exsudaat aanwezig
- E** Ondermijnde wondranden

Wondbodem vitaal, herstart negatieve druk therapie.



### 16-10-2019 na 3 weken negatieve druk therapie

- T** 100% rood
- I** Geen klinische tekenen van infectie aanwezig
- M** Matig exsudaat aanwezig
- E** Ondermijnde wondranden

Granulatieweefsel zichtbaar.

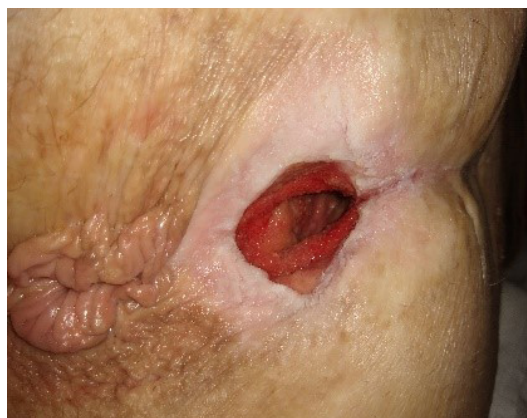# Behandeling van een decubitus wond categorie 4 met ActiMaris® Forte.

Jochem Schepers  
Wondverpleegkundige  
Brabant Zorg



## + Voorgeschiedenis

Patiënt, 85 jaar



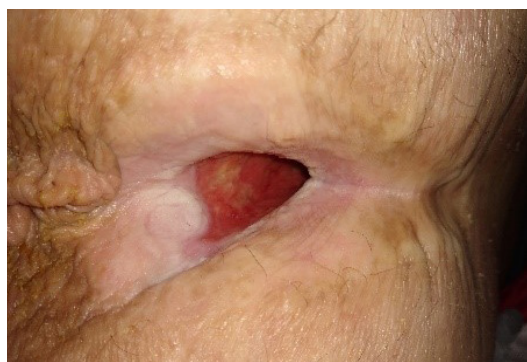### 14-02-2020 na 4 maanden negatieve druk therapie

- T** 100% rood
- I** Geen klinische tekenen van infectie aanwezig
- M** Matig exsudaat aanwezig
- E** Ondermijnde wondranden

Weinig winst behaald in 4 maanden. Wond vaak gecontamineerd met ontlasting.

Besloten negatieve druk therapie te staken.

Afgesproken 3x daags 10x10 non woven gaas gedrenkt in ActiMaris® Forte in wond aan te brengen, 3 10x10 non woven gazen worden in wond aangebracht

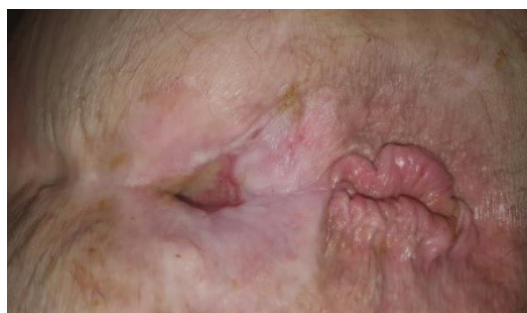


### 11-03-2020 na 4 weken ActiMaris® Forte

- T** 100% rood
- I** Geen klinische tekenen van infectie aanwezig
- M** Minimaal exsudaat aanwezig
- E** Sluitende wondranden, epitheel vorming

Wond vertoont genezingstendens, begint te sluiten.

Nog maar 2 10x10 non woven gazen worden in wond aangebracht.



### 09-04-2020 na 8 weken ActiMaris® Forte

- T** 100% rood
- I** Geen klinische tekenen van infectie aanwezig
- M** Minimaal exsudaat aanwezig
- E** Sluitende wondranden, epitheel vorming

Wond geneest nu zeer snel.

Nog 1 5x5 non woven gaas wordt in wond aangebracht.